

Treo Cung Mày cho người Châu Á

MỤC LỤC

Phẫu thuật qua đường dưới cung mày: Áp dụng và kết quả tạo hình mí trên ở phụ nữ Châu Á	5
Phẫu thuật lấy da thừa mí qua đường dưới cung mày kết hợp với nâng cơ vùng mắt để trẻ hóa vùng quanh mắt ở phụ nữ Châu Á	15
Nâng cung mày bằng cách sử dụng treo vào cơ trán để điều chỉnh chùn da ở phía ngoài mí trên	27
So sánh phẫu thuật lấy da thừa mí qua đường dưới cung mày và lấy da thừa mí kết hợp với nâng cơ vòng mi để trẻ hóa vùng quanh mắt ở phụ nữ Châu Á	37

Phụ Lục Nhỏ

Tóm tắt
Đối tượng và phương pháp
Kỹ thuật mổ
Đánh giá bệnh nhân
Kết quả
Hiệu quả
Thảo luận
Giới thiệu

Phẫu thuật qua đường dưới cung mày: Áp dụng và kết quả tạo hình mí trên ở phụ nữ Châu Á

*Young Seok Kim, M.D.
Tai Suk Roh, M.D., Ph.D.
Won Min Yoo, M.D., Ph.D.
Kwan-Chul Tark, M.D., Ph.D.
Jimyung Kim, M.D.
Seoul, Korea*

Đại cương: Để tránh mí mắt trông giống như mí phẫu thuật trong khi giải quyết hiệu quả những thiếu sót vốn có trong kỹ thuật tạo hình cắt mí thông thường, các tác giả đề xuất phương pháp phẫu thuật tạo hình mí trên qua đường cung mày như một giải pháp thay thế thỏa mãn và hữu ích. Kinh nghiệm của các tác giả trong thời gian 3 năm được trình bày và đánh giá.

Phương pháp: Sáu mươi bốn bệnh nhân đã phương pháp phẫu thuật tạo hình mí trên qua đường cung mày. Các chỉ định cho kỹ thuật bao gồm những bệnh nhân có một hoặc nhiều tiêu chí sau: (1) mổ qua cung mày trước đó, (2) mong muốn duy trì đường nếp mí bẩm sinh, (3) nhiều lần phẫu thuật tạo mắt hai mí trước đó, (4) nếp mí phía ngoài che qua bờ mi là mối quan tâm chính của bệnh nhân, (5) có kế hoạch đã xăm cung mày thẩm mỹ hoặc đã có từ trước, và (6) nhóm tuổi vào cuối những năm 30 đến giữa những năm 50, bao gồm hầu hết những trường hợp có da thừa ở mí trên nhiều. Thời gian theo dõi sau mổ trung bình là 13 tháng, và hồi cứu thu thập kết quả chụp ảnh và đánh giá.

Kết quả: Không có biến chứng liên quan đến phẫu thuật về kết quả là sẹo và thay đổi cảm giác quanh ổ mắt. Thời gian mổ trung bình là 35 phút. Không quan sát thấy sự chênh lệch đáng kể về độ phẳng của lông mày hoặc nếp mí cần phẫu thuật bổ sung. Sự hài lòng của bệnh nhân rất cao về cả kết quả thẩm mỹ và sự thoải mái của bệnh nhân.

Kết luận: Phẫu thuật tạo hình mí trên qua đường cung mày có thể là một phương pháp thay thế dễ dàng và đáp ứng được các mục tiêu tương tự như phương pháp tạo hình mí mắt thông thường ở một nhóm bệnh nhân được chọn. (Plast. Reconstr. Surg. 122: 1199, 2008.)

Với đời sống kinh tế xã hội ngày càng tăng và tuổi thọ ngày càng cao, phẫu thuật tạo hình mí trên qua cung mày đang trở thành một trong những phẫu thuật trẻ hóa được thực hiện phổ biến nhất ở Châu Á. Bản thân phẫu thuật tạo hình mí trên đòi hỏi phải cắt bỏ đơn giản da và cơ thừa có hoặc không tạo nếp mí mới, và đã là giải pháp chính cho vấn đề phổ biến của bệnh da thừa mí trên. Tuy nhiên, việc đánh giá những thiếu sót trong kết quả sau mổ của phẫu thuật tạo hình mí đã thoát khỏi sự quan tâm của nhiều bác sĩ phẫu thuật thẩm mỹ. Hình dáng có phần không tự nhiên trông như phẫu thuật sau khi phẫu thuật tạo mí thường là do cắt nhiều hoặc tái tạo nếp mí ở độ tuổi muộn này.

Người ta thường quan sát thấy rằng khi chiều rộng của vết cắt da tăng lên, phần da trước sụn mỏng sẽ khô vào một vạt da ở trên dày. Sự khác biệt này về tính chất và độ dày của da gặp nhau dọc theo đường nếp mí sau đó làm nổi rõ hình dáng nhô ra của vạt bên trên đường nếp mí. Kết quả là giải quyết thực tế vùng da dư thừa, trong khi sự hình dáng đầy lên vùng da trên mí tương phản với da mỏng trước sụn và nếp mí. Trong bối cảnh tương tự, dị dạng phía ngoài nếp mí, điều nghịch lý là lại làm trầm trọng hơn với việc cắt bỏ cơ và da phía ngoài quá mức trong nỗ lực loại bỏ nó là một ví dụ khác về những thiếu sót vốn có trong phẫu thuật tạo hình mí mắt cổ điển.

Phẫu thuật tạo hình mí trên qua cung mày giải quyết những khuyết điểm này của phẫu thuật tạo hình cắt mí đôi thông thường một cách rất dễ dàng và đơn giản. Kỹ thuật này được Parkes và cộng sự giới thiệu lần đầu tiên trong tài liệu về tai, mũi, họng vào giữa những năm 1970, mặc dù nhiều học viên Nhật Bản và Hàn Quốc đã sử dụng rộng rãi kỹ thuật này trong thực hành riêng trong nhiều năm thậm chí

trước đó (thông tin riêng). Ý tưởng dựa trên việc giảm bớt sự da thừa của nếp mí thông qua việc cắt bỏ da ở cung mày, mô dưới da và cơ vòng mí ở mắt trái ngược với phần trên của mí trên hoặc vùng dưới cung mày.

Bệnh nhân và phương pháp

Một trăm hai mươi tám mí mắt ở 64 bệnh nhân đã trải qua phẫu thuật này từ tháng 3 năm 2004 đến tháng 8 năm 2007. Tất cả các bệnh nhân đều là phụ nữ và độ tuổi trung bình của bệnh nhân là 45,6 tuổi. Các hướng dẫn chính cho quy trình bao gồm (1) sẹo vùng dưới cung mày đã có từ trước; (2) không muốn xâm phạm đường nếp mí mắt tự nhiên bẩm sinh; (3) nhiều lần phẫu thuật mí mắt trước đó đối với nếp mí không đạt yêu cầu và/ hoặc phẫu thuật tạo nếp mí, để chỉnh sửa nếp mí cao, hoặc liên quan đến độ phồng của mí mắt; (4) sự che lấp ở phía ngoài mí mắt là mối quan tâm hàng đầu để muốn tạo hình mí mắt lặp lại; (5) đã có kế hoạch xâm thẩm mỹ cung mày hoặc có sẵn; và (6) nhóm tuổi từ cuối những năm 30 đến giữa những năm 50, bao gồm những trường hợp thừa da mí nặng (Bảng 1). Các bệnh nhân được đánh giá về mức độ sẹo có thể nhìn thấy, các bất thường về cảm giác và kết quả sau phẫu thuật về da dư nếp mắt ngoài, giảm thị lực, da chùng ra khỏi nếp mí ở nếp mí ngoài và nếp mí mắt không rõ ràng.

Kỹ thuật mổ

Thiết kế trước phẫu thuật

Khi bệnh nhân nằm ngửa trên bàn mổ, một đường được vẽ theo mép dưới của cung mày bắt đầu từ mép trong của đồng tử gần 1,0 cm tới phía ngoài phần đuôi của cung mày. Điều rất quan trọng là phải giữ đường rạch trên chính xác ở mép dưới của cung mày để có được vết sẹo kín đáo. Nếu

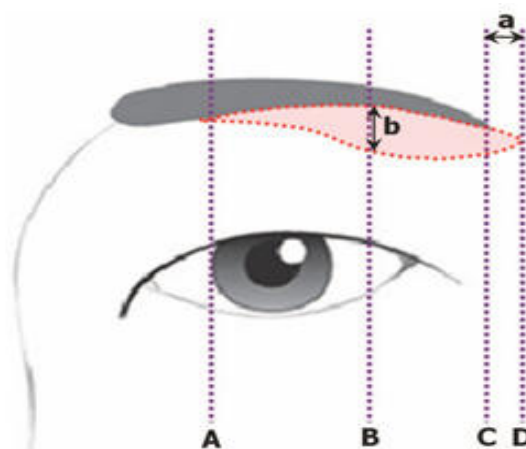
Bảng 1. Chỉ định ban đầu về tạo hình mí qua cung mày

Loại	Chỉ định	Số case
Tạo hình mí	Sẹo cung mày có từ trước	3
Chỉnh lại	Mổ qua cung mày	
	Đã mổ tạo mí đôi nhiều lần	11
	Nếp mí phía ngoài sụp xuống là mối quan tâm chính để phẫu thuật lại	27
Làm mới	Không muốn can thiệp vào nếp mí bẩm sinh 18	
	Nếp mí tự nhiên	
Chỉ định chung	Đã có kế hoạch hay đã xăm cung mày 5	
	Tuổi từ 30->50, phía ngoài cung mày sụp xuống	

bệnh nhân có xu hướng nhỏ phần dưới của lông mày, sẽ yêu cầu họ tạo hình cung mày như bình thường. Phần mở rộng ra phía ngoài của cung mà, khi cắt bỏ phải song song với độ cong hơi xuống của đường cong cung mày với đỉnh của nó, và không nghiêng lên trên như thường thấy trong thiết kế cắt bỏ phẫu thuật tạo hình mí mắt. Đường rạch dưới là chữ S hơi sệ xuống sao cho đường cắt có đuôi ở phía trong là một đường lõm có chiều rộng nhiều nhất ra phía ngoài. Do đó, nên thiết kế hình dạng của da elip từ 12 -> 14 mm ở chỗ rộng nhất, tại điểm giữa góc mắt ngoài và bờ ngoài đồng tử. Trên mặt phẳng nằm ngang, điểm cắt bỏ tối đa phía ngoài gần ngang với điểm phía trong cung mày (Hình 1).

Kỹ thuật mổ

Kỹ thuật được thực hiện dưới gây tê tại chỗ bằng cách sử dụng lidocaine 2% với epinephrine. Trường mổ thâm nhập và có đủ thời gian cho phép thẩm thuốc tể để có hiệu ứng co mạch để cầm máu. Thực hiện một vết rạch với dao số 15 sâu đến dưới da.



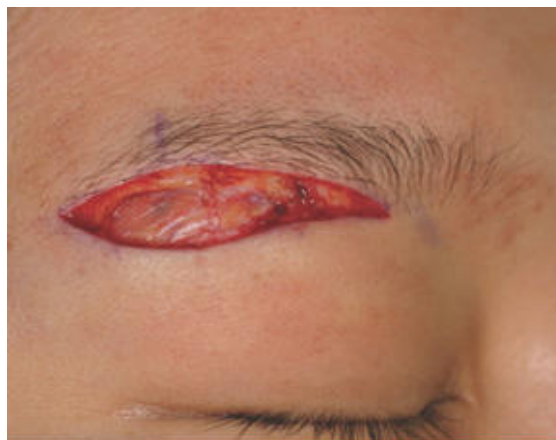Hình 1. Thiết kế đường mổ qua cung mày để tạo hình mí (xem đoạn text). (A) Trục xuyên qua bờ trong đồng tử. (B) Trục xuyên qua giữa đồng tử và góc mắt ngoài. (C) Trục xuyên qua đuôi xung mày. (D) 1 Cm từ phía ngoài tới đuôi cung mày. (a) Đường mổ ngoài nhất (b) Hình ellip lớn nhất (12 -> 14 mm).

Nên bắt đầu cắt bỏ từ phía ngoài và rời phía trong. Ở 2/3 ngoài của da hình elip, mặt phẳng của vết cắt phải vừa đủ sâu để tới phần ổ mắt của cơ vòng mi (Hình 2). Khi rạch da từ phía trong đến 1/3 trong, mặt phẳng cắt bỏ phải thu nhỏ lại bề ngoài để để lại vết của lớp mỡ dưới da. Cầm cầm máu bằng dao mổ lưỡng cực.

Khâu lại tổ chức khuyết da bằng khâu sâu dưới da Vicryl 4-0. Ở phía ngoài, nơi có cơ vòng mi dày đã được cắt bỏ với độ dày một phần, các mũi khâu sâu được đặt để các sợi cơ vòng mi gặp lại lối nhau. Sau khi khâu sâu, khâu dưới da bằng 6-0 Monocryl mũi rời và khâu liên tục. Mũi khâu da sẽ cắt bỏ vào ngày thứ năm sau mổ.

Kết Quả

Trong 3 năm qua, chúng tôi đã thực hiện 128 ca phẫu thuật cắt bỏ qua đường dưới cung mày ở 64 bệnh nhân nữ. Bệnh nhân có độ tuổi từ 32 đến 61 tuổi. Thời gian theo dõi là 6 tháng đến 2 năm, trung bình là 13 tháng. Thời gian mổ trung bình là 35 phút. Tất cả bệnh nhân đều hài lòng với kết quả và không có biến chứng nào được ghi nhận liên quan đến các bất thường về cảm giác và sẹo có thể nhìn thấy được. Khi được hỏi về kết quả sau phẫu thuật và sự thoải mái, bệnh nhân cho biết đã cải thiện thị giác, cảm giác nhẹ hơn ở mi mắt ngoài, cải thiện độ chùng da từ nếp mí ở phía ngoài và chắc chắn và trả lại nếp mí mắt lúc trẻ. Bệnh nhân đã được thông báo trước phẫu thuật về khả năng lông mày nằm ngang, có thể cần tạo hình xăm cung mày trong một số trường hợp. Điều thú vị là không có bệnh nhân nào phản nản hoặc lo lắng hoặc nhận thức được bất kỳ sự thay đổi nào về vị trí hoặc hình dạng cung mày.

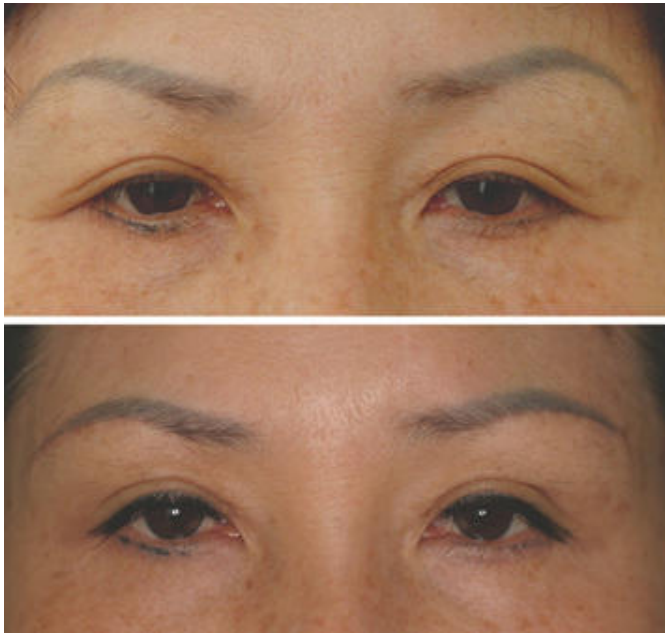

Hình 2. Xem sau cắt bỏ da đường dưới cung mày. 2/3 ngoài đảo da hình elip, mặt phẳng của vết mổ phải vừa đủ sâu đến phần ổ mắt của cơ vòng mi.

Case reports

Case 1

Một bệnh nhân 50 tuổi bị lão hóa mí mắt. Bệnh nhân phản nản về tình trạng chảy nước mắt và chảy nước mắt liên tục khó chịu dọc theo các nếp mí của mí mắt sụp xuống ở vùng góc mắt ngoài. Bệnh nhân đã trải qua phẫu thuật tạo mắt hai mí cách đây khoảng 30 năm khi còn trẻ, và không muốn phẫu thuật tạo nếp mí hoặc thay đổi nhiều trong biểu hiện quanh mắt. Khuyến cáo nên thực hiện phẫu thuật tạo hình mí qua đường cung mày nhỏ. Các kết quả đạt được sau 6 tháng sau phẫu thuật cho thấy cải thiện tình trạng thừa da mí mắt ngoài và nếp da dè lên bờ mí. Cũng cần lưu ý những hình xăm cung mày trước khi phẫu thuật. Hình xăm cung mày thường được thiết kế với đỉnh bên cao hơn đường viền cung mày ban đầu hoặc viền ổ mắt. Bởi vì các đường xăm được tôn trọng trong thiết kế cắt bỏ không rõ ràng, phần mang lông dưới của lông mày bên



Hình. 3. Trường hợp 1, một bệnh nhân 50 tuổi với mí mắt bị lão hóa. (Ảnh trên) Hình ảnh trước khi phẫu thuật cho thấy mí mắt ngoài. Bệnh nhân phàn nàn về tình trạng khó chịu ở mí mắt ngoài và một số da thừa góc mắt ngoài. 6 tháng sau phẫu thuật cho thấy đã cải thiện tình trạng thừa da và da phủ lên nếp mí

được cắt bỏ trong một đường cắt dưới cung mày (Hình 3).

Case 2

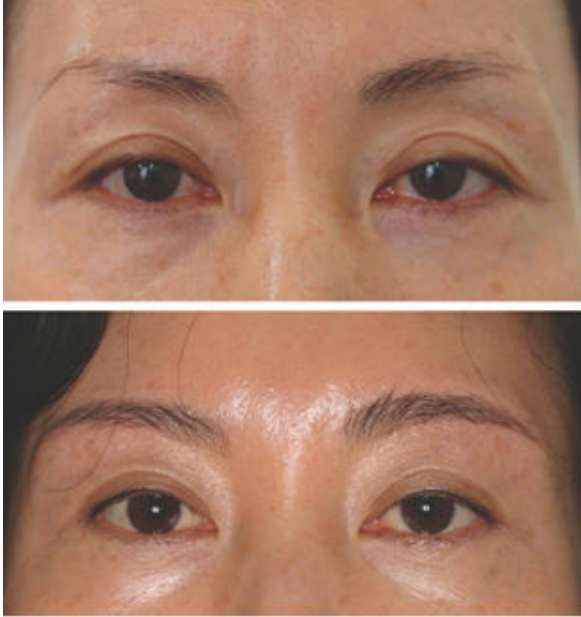Một bệnh nhân 37 tuổi có biểu hiện hõm trên và sụp mí mắt phía ngoài. Cô đã thực hiện phẫu thuật cắt mắt hai mí vào năm 19 tuổi và việc loại bỏ mỡ thừa bắt đầu xuất hiện lão hóa theo tuổi tác. Thực hiện phẫu thuật cắt da qua đường cung mày. Để chỉnh sửa về ngoài bị trũng, thực hiện đồng thời tiêm 1,5 cc microfat. Thực hiện ghép mỡ thông qua một vết rạch riêng ở cung mày phía ngoài và sử dụng kim Coleman, ngay bên dưới vành ổ mắt trong mặt phẳng sâu (mặt phẳng dưới cơ/dưới sụn). Thực hiện ghép mỡ 2 lần cách nhau 6 tháng để bù đắp cho sự teo dần đi. Ảnh sau phẫu thuật kéo dài một năm cho thấy một kết quả thật tuyệt vời, mang lại cho cô ấy dáng vẻ vùng quanh ổ mắt hồi sinh. Điều thú vị là việc tiêm mỡ dường như làm giảm và làm sâu đường nếp mí mắt rõ ràng hơn (Hình 4).

Case 3

Một bệnh nhân 46 tuổi, người châu Á, đã yêu cầu phẫu thuật tạo hình mí mắt. Bệnh nhân không muốn tạo nếp mí mới. Đã thực hiện phẫu thuật tạo hình cắt bỏ da qua cung mày. Kết quả sau phẫu thuật sau 8 tháng cho thấy sự cải thiện về hình dáng nhô ra của mí mắt trên. Lưu ý rằng hình dạng chung của khẩu độ mắt đã thay đổi thành khẩu độ mở và trẻ trung hơn, đặc biệt là ở vùng góc mắt ngoài (Hình 5).

Case 4

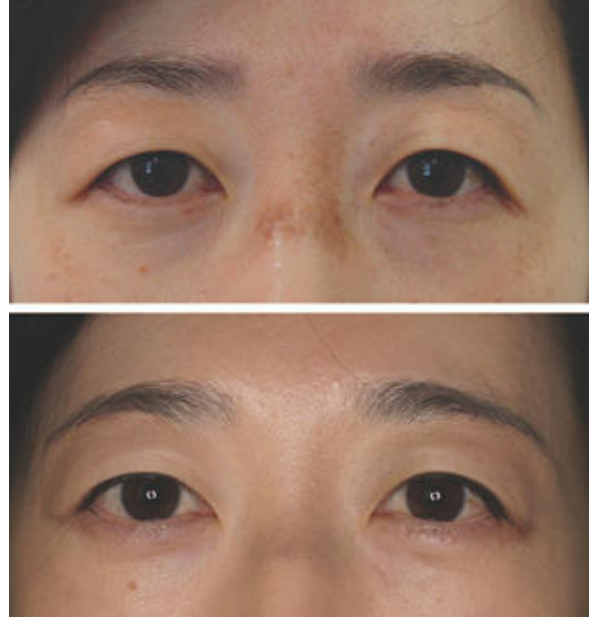
Một bệnh nhân 52 tuổi có mí mắt bị lão hóa ở mức độ trung bình. Bệnh nhân đã từng phẫu thuật cắt mắt hai mí khi còn trẻ. Thực hiện phẫu thuật tạo hình cắt bỏ da qua cung mày đồng thời với phẫu thuật tạo hình mí dưới. Ảnh một năm sau mổ cho thấy sự cải thiện ngoại hình tự nhiên. Lưu ý độ cao của nốt ruồi ở mí mắt trên bên phải đã cao hơn sau phẫu thuật (Hình 6).



Hình 4. Trường hợp 2. (Ảnh trên) Một bệnh nhân 37 tuổi có biểu hiện hõm ức và sụp mí một bên. Cô đã thực hiện phẫu thuật cắt mắt hai mí vào năm 19 tuổi và việc loại bỏ mỡ thừa bắt đầu xuất hiện theo tuổi tác. Để chỉnh sửa vẻ ngoài bị lồi, thực hiện đồng thời tiêm mỡ vi. Ghép mỡ được thực hiện hai lần, cách nhau 6 tháng. (Dưới đây) Một năm sau phẫu thuật cho thấy một kết quả tuyệt vời. Điều thú vị là việc tiêm mỡ dường như làm thấp và làm sâu đường nếp mí mắt rõ ràng.

Thảo luận

Khi phẫu thuật cắt mí trở thành một kỹ thuật thứ 2, nó cần được chú ý đặc biệt liên quan đến việc lập kế hoạch cắt da và tác động các kỹ thuật đó lên nếp mí trên. Vấn đề còn phức tạp hơn nếu phẫu thuật tạo mắt hai mí từ lâu đã thực hiện ở lúc trẻ liên quan đến thao tác đáng kể của cơ nâng mi đối với các tình huống liên quan trong quá khứ như cắt mí mắt hoặc chỉnh sửa nếp mí không đạt yêu cầu. Ở những bệnh nhân châu Á có mí mắt không có nếp mí, việc tạo nếp mí ở thời điểm tạo nếp mí mang lại sự thay đổi đáng kể trong biểu



Hình. 5. Case 3. (Trên) A Bệnh nhân 46 tuổi người châu Á muốn phẫu thuật tạo hình mí mắt. Bệnh nhân không mong muốn tạo nếp mí mới. (dưới) Ảnh sau mổ 8 tháng cho thấy tình trạng nếp mí đã cải thiện rõ. Các đặc điểm nếp mí đã thay đổi rõ rệt như người trẻ tuổi, đặc biệt là vùng góc mắt ngoài.

hiện quanh mắt và diện mạo chung của bệnh nhân lớn tuổi, ngay cả ở những người có kinh nghiệm nhất. Do đó, việc tạo nếp mí ở tuổi muộn này đồng thời với phẫu thuật tạo hình mí có thể không được mong muốn như vậy. Trên thực tế, nhiều bệnh nhân đã đến gặp tôi để yêu cầu giảm bớt tình trạng thừa da hai bên mắt và mí mắt khó chịu mà không cần phẫu thuật tạo hình mí vì sợ ngoại hình thay đổi ở tuổi xế chiều này. Phẫu thuật tạo hình cắt bỏ da qua cung mày bắt nguồn từ những yêu cầu như vậy để đạt được mục tiêu trong