

# THỰC HÀNH TIÊM KHỚP và MÔ MỀM

*Toàn tập*

*Tác giả: David Silver*

*Biên dịch:  
Bs. Nguyễn Hoàng Chương Bs.  
Nguyễn Văn Đán*

# **Phần 1 : Siêu Âm Can Thiệp Quản Lý Đau**

*Biên Dịch: Bsnt Nguyễn Văn Đán*

*Hướng Dẫn Thủ Thuật Qua Hình Minh Họa*

*Editors  
Philip Peng Roderick  
Finlayson Sang Hoon Lee  
Anuj Bhatia*

# Mục Lục

1. Dây Thần Kinh Chẩm Lớn và Bé.....	5
2. Dây Thần Kinh Trên Vai.....	15
3. Block Dây Thần Kinh Liên Sườn .....	23
4. Nguyên Lý Chung Siêu Âm và Can Thiệp Cơ Xương Khớp.....	36
5. Khớp Vai .....	43
6. Tiêm Dưới Siêu Âm Đối Với Đau Khuỷu.....	62
7. Can Thiệp Vùng Cổ Tay và Bàn Tay .....	77
8. Can Thiệp Gối Dưới Siêu Âm.....	97
9. Khớp Cổ Chân và Các Dây Thần Kinh.....	115
10. Huyết Tương Giàu Tiểu Cầu.....	131

---

## About the Editor



**Philip Peng** is a full professor in the Department of Anesthesia and Pain Management of the University of Toronto and is currently the director of Anesthesia Pain Program in Toronto Western Hospital and interim director of Wasser Pain Management Center.

He has played an important role in the education of the pain medicine and established major teaching courses for pain in Canada such as the National Pain Refresher Course, Canadian Pain Interventional Course, and Ultrasound for Pain Medicine Course. The Royal College of Physicians and Surgeons of Canada (RCPSC) honored him with founder

designation in pain medicine for his role in establishing pain medicine subspecialty in Canada. Besides, he currently serves as the chair of the Exam Committee in Pain Medicine in RCPSC and previously served as the chair of the Education Special Interest Group (SIG) of Canadian Pain Society and the founding executive of Pain Education SIG of International Association for the Study of Pain (IASP). He has been honored with numerous teaching awards at national and regional level.

Dr. Philip Peng is also a leader and pioneer in the application of ultrasound for pain medicine. Being one of the founding fathers for Ultrasound for Pain Medicine (USPM) SIG for ASRA (American Society of Regional Anesthesia), he was involved in the establishment of the guideline for Education and Training for USPM, which was adopted by five continents. He is the chair for the new Ultrasound for Pain Medicine Exam Certificate and chair for the Musculoskeletal Pain Ultrasound Cadaver workshop for ASRA and has been the chair or main organizer for various major teaching courses for USPM, including satellite meeting of the World Congress on Pain, International Pain Congress, combined Canadian and British Pain Society Conference, International Symposium of Ultrasound for Regional Anesthesia (ISURA), and Canadian Pain Interventional Course.

Furthermore, he has edited 7 books and published more than 150 peer-reviewed publications and book chapters.

Yasmine Hoydonckx and Philip Peng

---

## Giới Thiệu

### Chỉ Định Block

Block dây thần kinh chẩm lớn và chẩm bé đã được thực hiện trong các loại đau đầu mạn tính khác nhau, bao gồm các loại đau đầu nguyên phát và thứ phát (Bảng 1.1). Những bệnh nhân bị các loại đau đầu này thường có hiệu quả giảm đau tốt khi tác động đến các dây thần kinh chẩm.

Cơ sở của việc block dây TK chẩm trong điều trị đau đầu nguyên phát khả năng liên quan đến sự hội tụ liên kết chức năng giữa cảm giác đi vào từ các đoạn dây chẩm với nhân của hệ thống thụ thể dây V (phức hợp dây V – cổ). Từ đây, vòng thần kinh này liên kết sâu hơn đến vùng đồi thị và võ não. Ước chế tạm thời đường vào từ dây thần kinh chẩm lớn (GON) có thể dẫn đến sự biến đổi các con đường thụ thể trung ương và làm giảm sự nhạy cảm ở trung ương.

Trước đây, block dây GON được thực hiện bằng các tiếp cận mù dựa trên các mốc giải phẫu tại mức đường chẩm trên (superior nuchal line). Cách tiếp cận này có nguy cơ cao tiêm vào động mạch chẩm và/hoặc block thất bại. Tỷ lệ biến chứng 5–10% đã được báo cáo, gồm chóng mặt, nhìn mờ, và ngất. Sử dụng siêu âm đã được chỉ ra là không chỉ làm giảm các nguy cơ trên mà còn cải thiện hiệu quả block.

---

Y. Hoydonckx

Department of Anesthesia and Pain Medicine, University of Toronto and Toronto Western Hospital, University Health Network, Toronto, ON, Canada

P. Peng (✉)

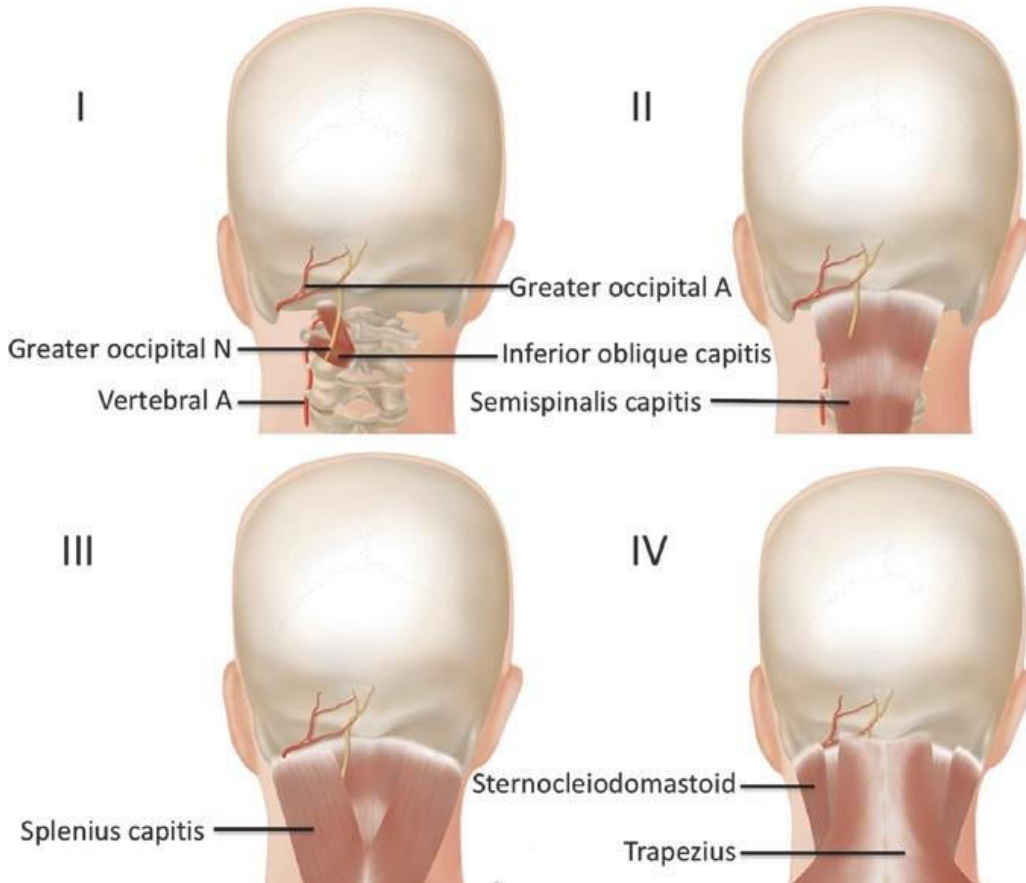
Department of Anesthesia and Pain Management, Toronto Western Hospital and Mount Sinai Hospital, University of Toronto, Toronto, Ontario, Canada  
e-mail: [Philip.peng@uhn.ca](mailto:Philip.peng@uhn.ca)

© Springer Nature Switzerland AG 2020

P. Peng et al. (eds.), *Ultrasound for Interventional Pain Management*,  
[https://doi.org/10.1007/978-3-030-18371-4\\_2](https://doi.org/10.1007/978-3-030-18371-4_2)

**Bảng 1.1** Các chỉ định của block dây TK chẩm trong đau đầu

	Các loại đau đầu đặc hiệu
Nguyên phát	Migraine, đau đầu chuỗi, đau đầu sau chấn động não
Thứ phát	Đau đầu có nguồn gốc từ cổ, đau dây TK chẩm



**Hình. 1.1** 4 lớp cơ liên quan đến dây TK chẩm lớn. N và A – thần kinh và động mạch. (Reprint with permission from Philip Peng Educational Series)

## Giải Phẫu

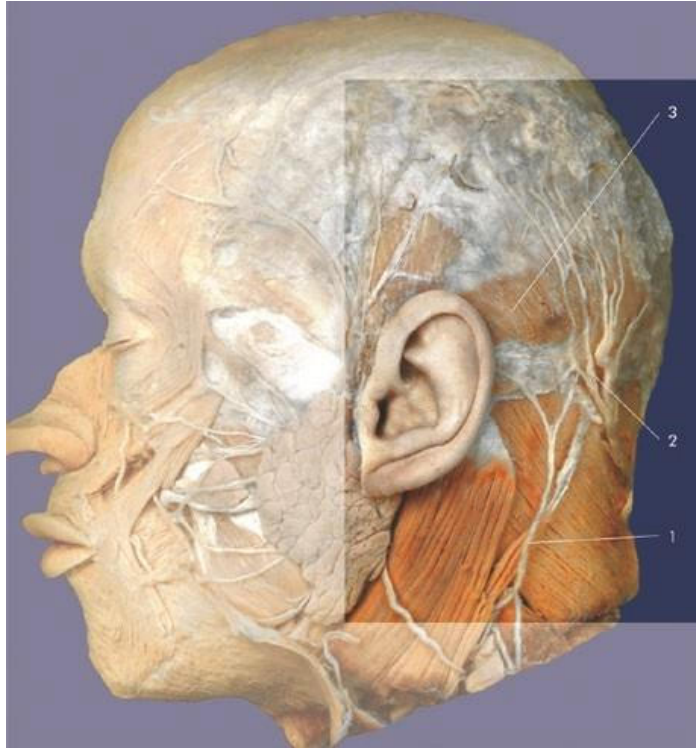
Dây thần kinh chẩm lớn (GON) có nguyên ủy từ nhánh trong của rễ lưng dây TK sống cổ C2, cùng với rễ lưng C3.

Dây GON thoát ra dưới quai sau của đốt sống cổ C2, vòng qua cơ chéo dưới (IOC), và đi lên đầu theo một hướng chéo giữa cơ chéo dưới và cơ bán gai (SSC). Tại vị trí này, dây GON dễ có nguy cơ bị tổn thương. Sau đó dây GON xuyên qua cơ thang và đi lên nằm trong động mạch chẩm để chi phối cho da phía sau vùng cổ và da đầu có tóc (Hình. 1.1).

Dây thần kinh chẩm bé (LON) là nhánh cao nhất của đám rối cổ nông dưới cơ ức đòn chũm. Nó được tạo nên bởi các sợi của rễ bụng C2 và C3, và vòng quanh

## 1 Greater and Lesser Occipital Nerve

**Hình. 1.2** (1) Dây TK chẩm bé, (2) Dây TK chẩm lớn và động mạch chẩm, và (3) cơ chẩm. (Reprinted with permission from Danilo Jankovic)



bờ sau của cơ ức đòn chũm để chạy lên vùng đỉnh chẩm, tại đây nó chia thành các nhánh tận để chi phối cho phần ngoài của vùng chẩm (da vùng sau và trên tai) (Hình. 1.2).

---

### Lựa Chọn Bệnh Nhân

Chẩn đoán một loại đau đầu cụ thể có thể được tạo ra dựa theo phân loại của International Head Society (IHS). Block dây thần kinh chẩm đóng vai trò chẩn đoán trong chẩn đoán đau dây thần kinh chẩm và đau đầu do căn nguyên từ cổ. Đối với các loại đau đầu khác được đề cập ở trên, block dây thần kinh này có thể được cân nhắc ở những bệnh nhân thất bại với điều trị bảo tồn.

---

### Mặt Cắt Siêu Âm

#### Dây Thần Kinh Chẩm Lớn: 2 Vị Trí Đích Khác Nhau

#### Tiếp Cận Ở Gần Tại Mức C2

- Tư thế: nằm sấp với đầu và cổ gấp
- Đầu dò: Linear, 12–18 MHz

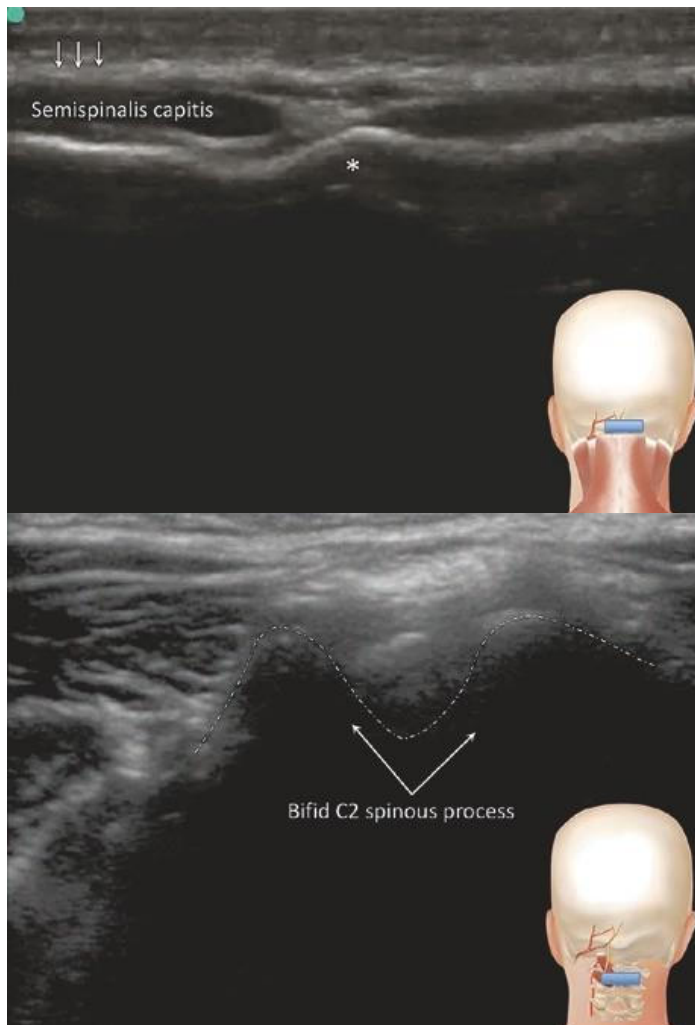
Các mốc giải phẫu chính là mỏm gai C2 và cơ chéo dưới.

Mặt cắt 1: Ụ chẩm (đầu dò đặt theo hướng ngang (Hình. 1.3).

Mặt cắt 2: Mỏm gai C2. Nó là một cấu trúc xương chẻ đôi vùng chẩm (Hình. 1.4).

Mặt cắt 3: Đầu dò được dịch chuyển ra ngoài để quan sát cơ chéo dưới (IOC) và cơ bán gai (SSC); để tối ưu hình ảnh của cơ này, thì phần tần ngoài của đầu dò xoay nhẹ lên trên để đưa đầu dò song song với trục dài của cơ này (Hình. 1.5). Với đầu dò ở tư thế này, thì mảnh sừng C2 biểu hiện giống như cái thuyền, và cơ IOC nằm trong nó. Mặt phẳng giữa IOC và SSC được quan sát thấy. Dây thần kinh chẩm lớn (GON) bị kẹp giữa hai cơ IOC và SSC. LON-dây thần kinh chẩm bé, SCM-cơ ức đòn chũm .

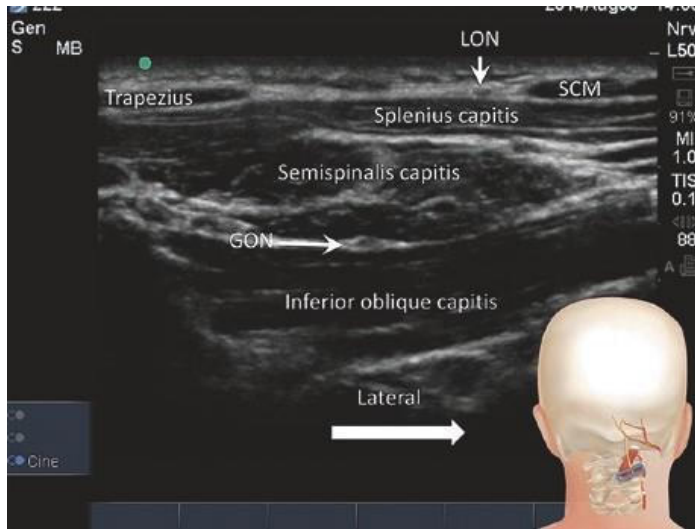
**Hình. 1.3** Mặt cắt tại ụ chẩm (\*). Mũi tên chỉ mạc nông của da đầu. Vị trí của đầu dò được chỉ ra ở trong hình ở góc dưới. (Reprinted with permission from Philip Peng Educational Series)



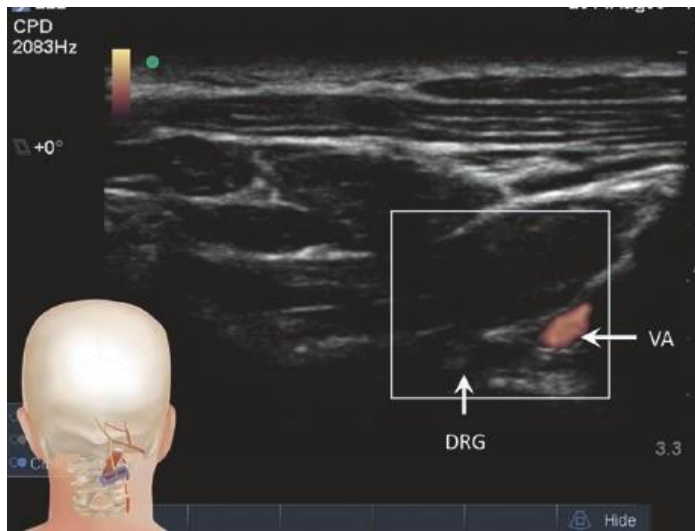
**Hình. 1.4** Mặt cắt ngang mức C2. (Reprinted with permission from Philip Peng Educational Series)



**Hình. 1.5** Mặt cắt tại mức C2 với phần tận ngoài của đầu dò xoay nhẹ lên khỏi ngoài C1. (Reprinted with permission from Philip Peng Educational Series)



**Hình. 1.6** Bằng cách dịch chuyển thêm đầu dò ra ngoài như Hình. 1.5 và sử dụng Doppler, sẽ thấy động mạch đốt sống (VA) và hạch rễ lưng (DRG). (Reprinted with permission from Philip Peng Educational Series)



Mặt cắt 4: Siêu âm doppler tại mặt ngoài để phát hiện động mạch đốt sống (VA) và hạch rễ lưng (DRG) (Hình. 1.6).

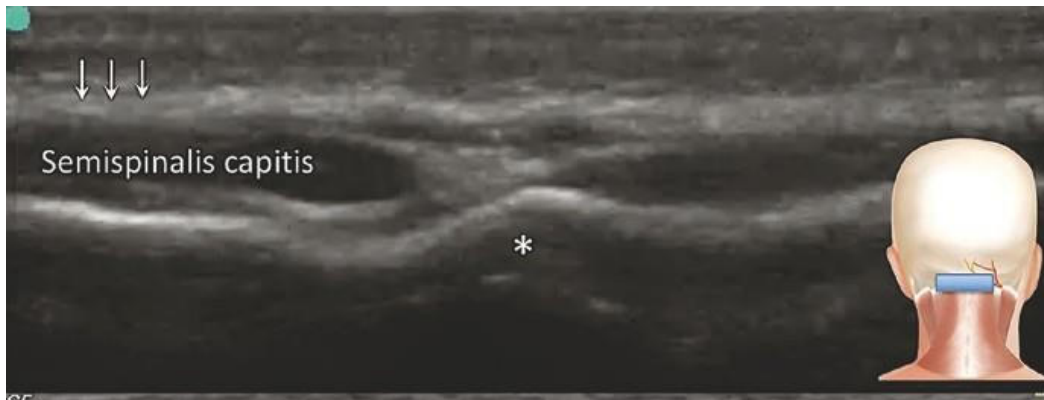
### Tiếp Cận Ở Xa Tại Mức Chẩm

- Tư thế: Nằm sấp/ngồi
- Đầu dò: Linear, 12–18 MHz

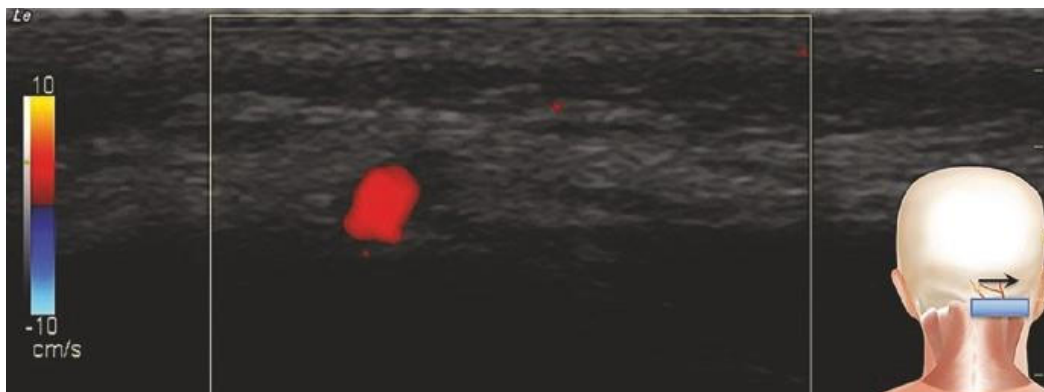
Mốc giải phẫu chính là đường chẩm trên và ụ chẩm.

Mặt cắt 1: Hình siêu âm trên chỉ mặt cắt ngang tại đường chẩm trên (Hình. 1.7a).

Mặt cắt 2: Hình siêu âm dưới chỉ đầu dò được dịch chuyển ra ngoài cho đến khi thấy động mạch chẩm lớn (Hình. 1.7b). Dây TK GON thường không thấy



**Hình. 1.7a** Mặt cắt tại ụ chẩm (\*) và các mũi tên chỉ mạc nông. (Reprinted with permission from Philip Peng Educational Series)



**Hình. 1.7b** Doppler chỉ động mạch chẩm trong cùng mặt phẳng mạc với dây thần kinh chẩm lớn. (Reprinted with permission from Philip Peng Educational Series)

tại mức này vì nó thường đã phân chia thành các nhánh nhỏ. Tuy nhiên, quan sát động mạch và trong mặt cắt này sẽ giúp hướng kim đến mặt ngoài của động mạch này.

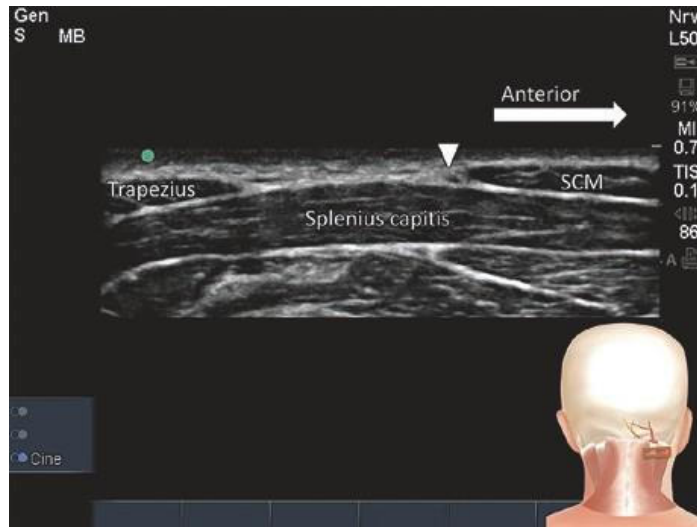
## Dây Thần Kinh Chẩm Bé

- Tư thế: Nằm sấp/ngồi
- Đầu dò: Linear, 12–18 MHz

Mốc giải phẫu chính là bờ sau của cơ ức đòn chũm và dưới xương chũm.

Mặt cắt 1: Đầu dò được di chuyển lên trên và xuống dưới dọc theo bờ sau cơ ức đòn chũm (SCM) cho đến khi xác định được cấu trúc thần kinh (Hình. 1.8).

**Hình. 1.8** Hình siêu âm chỉ dây thần kinh chẩm bé.  
SCM- cơ ức đòn chũm.  
(Reprinted with permission from Philip Peng Educational Series)



## Thủ Thuật

- Kim: 22G 3.5-inch
- Thuốc: Bupivacaine 0.25% 4 mL pha với 40 mg Depo-Medrol

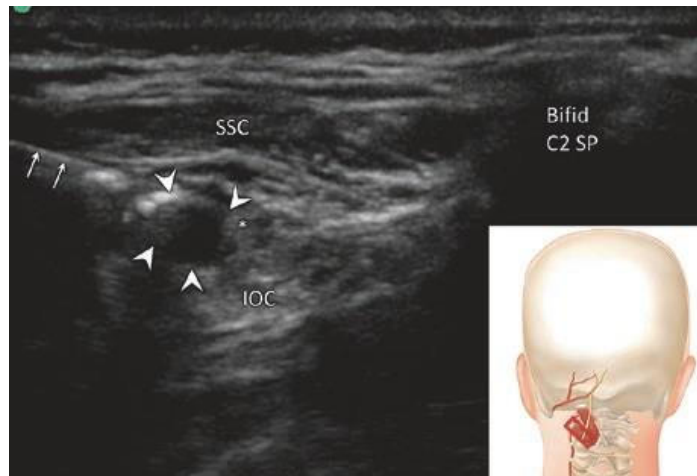
## Tiếp Cận Ở Gần Tại Mức C2

- Một kim 25G gây tê tại chỗ bằng 2% lidocaine và sau đó đi kim theo cách tiêm trong mặt phẳng (in-plane) từ ngoài vào trong (người làm có nhiều kinh nghiệm có thể chọn cách tiêm ngoài mặt phẳng) hướng đến mặt phẳng giữa cơ chéo dưới và cơ bán gai (Hình. 1.9).
- Vị trí đầu kim được xác định bằng cách sử dụng hydrodissection với dịch normal saline (Hình. 1.9).
- Đảm bảo không có các cấu trúc mạch máu bằng Doppler.
- Hút thử trước khi bơm thuốc điều trị.
- Sự lan của thuốc được quan sát thấy xung quanh dây GON.

## Tiếp Cận Ở Xa Tại Mức Chẩm

- Một kim 25G được tiêm theo kỹ thuật trong mặt phẳng và sử dụng gây tê da bằng lidocaine 2%.
- Sau đó kim 25G này tiến tới hướng đến mặt phẳng mạc cùng động mạch chẩm lớn và dây thần kinh chẩm bé.
- Hút thử trước khi bơm 2 mL thuốc điều trị (4 mL of bupivacaine 0.25% pha với 40 mg methylprednisolone), vào phía trong động mạch chẩm.

**Hình. 1.9** Hình siêu âm tiêm xung quanh dây TK chẩm lớn. SSC - Cơ bán gai; IOC - Cơ chéo dưới. (Reprint with permission from Philip Peng Educational Series)



## Dây Thần Kinh Chẩm Bé

- Đầu dò được di chuyển dọc theo bờ sau cơ ức đòn chũm lên trên và xuống dưới cho đến khi xác định cấu trúc dây thần kinh, có nguyên ủy từ đám rối cổ trên dưới cơ ức đòn chũm và chạy thẳng lên trên đến phần ngoài của chẩm.

## Clinical Pearls

1. Chúng tôi khuyến cáo đối với người làm siêu âm ít kinh nghiệm nên bắt đầu tiếp cận dây GON ở xa dưới siêu âm vì dễ thực hiện hơn.
2. Block thành công nếu nó tạo ra được hiệu quả mất cảm giác da khi chạm tay ở vùng được chi phối bởi dây GON.
3. Vùng đích trong cách tiếp cận ở gần là không xa động mạch đốt sống và khoang ngoài màng cứng; Cần phải quan sát liên tục đầu kim và chất tiêm.
4. Cách tiếp cận ở gần có thể là kỹ thuật được ưu tiên đối với những bệnh nhân có đau dây chẩm, bởi vì tổn thương dây thần kinh thường ở vị trí gần nguyên ủy.
5. GON thường cách đường giữa 3–4 cm. Khá thường gặp, một dây thần kinh khác nằm trong cùng mặt phẳng nhưng ở gần đường giữa hơn. Nó là dây thần kinh chẩm 3.
6. Góc xương hàm dưới khoảng ngang mức C3. Do đó, một cách đơn giản hơn để tìm mỏm gai C2 tách đôi là đặt đầu dò tại đường giữa ngang mức này và dịch chuyển đầu dò lên trên để tìm mỏm gai tách đôi.

## Literature Review

Một vài nghiên cứu đã đánh giá hiệu quả của block dây thần kinh chẩm lớn trong các loại đau đầu khác nhau. Thật phù hợp, những thử nghiệm này đã chỉ ra hiệu quả đều kết thúc ngoài khoảng thời gian tác dụng của thuốc gây tê tại chỗ và steroids. Một phân tích gộp mới công bố gần đây về hiệu quả của block GON ở những bệnh nhân migraine đã chỉ ra giảm đáng kể mức độ đau và lượng thuốc nhưng không tác động đến khoảng thời gian đau đầu.

Về kỹ thuật dưới hướng dẫn siêu âm, một nghiên cứu trên tử thi đã chỉ ra rằng block ở gần được mô tả ở trên chính xác hơn với tỷ lệ thành công cao hơn, so với tiếp cận ở xa tại đường chẩm trên. Điều này cũng được chứng minh bởi hai nghiên cứu dựa trên chuỗi case mới công bố gần đây, đã chỉ ra tính dễ thực hiện, hiệu quả và an toàn của block GON dưới siêu âm tiếp cận ở gần. Tuy nhiên, không có các thử nghiệm lâm sàng về so sánh giữa hai cách tiếp cận GON dưới siêu âm (gần vs. xa) được công bố.

Một số nghiên cứu nhỏ về pulsed radiofrequency điều trị GON đã chỉ ra hiệu quả giảm đau tốt hơn và kéo dài hơn so với tiêm steroid ở những bệnh nhân có đau dây chẩm, migraine, hoặc đau đầu căn nguyên từ cổ. Tuy nhiên, điều này cần phải được đánh giá thêm trong các nghiên cứu với mẫu lớn hơn.

---

## Suggested Reading

- Ashkenazi A, Blumenfeld A, Napchan U, Narouze S, Grosberg B, Nett R, et al. Peripheral nerve blocks and trigger point injections in headache management – a systematic review and suggestions for future research. *Headache*. 2010;50(6):943–52.
- Cohen SP, Peterlin BL, Fulton L, Neely ET, Kurihara C, Gupta A, et al. Randomized, double-blind, comparative-effectiveness study comparing pulsed radiofrequency to steroid injections for occipital neuralgia or migraine with occipital nerve tenderness. *Pain*. 2015;156(12):2585–94.
- Curatolo M. Greater occipital nerve. In: Peng PWH, editor. *Ultrasound for pain medicine intervention: a practical guide*. Vol 1. Peripheral Structures. Philip Peng Educational Series. California: iBook, Apple Inc.; 2013. p. 13.
- Gaul C, Roguski J, Dresler T, Abbas H, Totzeck A, Gorlinger K, et al. Efficacy and safety of a single occipital nerve blockade in episodic and chronic cluster headache: A prospective observational study. *Cephalalgia: Int J Headache*. 2017;37(9):873–80.
- Greher M, Moriggl B, Curatolo M, Kirchmair L, Eichenberger U. Sonographic visualization and ultrasound-guided blockade of the greater occipital nerve: a comparison of two selective techniques confirmed by anatomical dissection. *Br J Anaesth*. 2010;104(5):637–42.
- Lambru G, Abu Bakar N, Stahlhut L, McCulloch S, Miller S, Shanahan P, et al. Greater occipital nerve blocks in chronic cluster headache: a prospective open-label study. *Eur J Neurol*. 2014;21(2):338–43.
- Naja ZM, El-Rajab M, Al-Tannir MA, Ziade FM, Tawfik OM. Occipital nerve blockade for cervicogenic headache: a double-blind randomized controlled clinical trial. *Pain Pract*. 2006;6(2):89–95.
- Pingree MJ, Sole JS, TG OB, Eldrige JS, Moeschler SM. Clinical efficacy of an ultrasound-guided greater occipital nerve block at the level of C2. *Reg Anesth Pain Med*. 2017;42(1):99–104.

- Platzgummer H, Moritz T, Gruber GM, Pivec C, Wober C, Bodner G, et al. The lesser occipital nerve visualized by high-resolution sonography--normal and initial suspect findings. *Cephalalgia: Int J Headache*. 2015;35(9):816–24.
- Zhang H, Yang X, Lin Y, Chen L, Ye H. The efficacy of greater occipital nerve block for the treatment of migraine: a systematic review and meta-analysis. *Clin Neurol Neurosurg*. 2018;165:129–33.
- Zipfel J, Kastler A, Tatu L, Behr J, Kechidi R, Kastler B. Ultrasound-guided intermediate site greater occipital nerve infiltration: a technical feasibility study. *Pain Physician*. 2016;19(7):E1027–34.

Jay M. Shah, Zachary Pellis,  
and David Anthony Provenzano

---

## Giới Thiệu

### Giải Phẫu

Dây thần kinh trên vai (SN) là một dây hỗn hợp cả cảm giác và vận động, có nguyên ủy ở thân trên của đám rối cánh tay (C5) và chi phối các cơ trên gai và dưới gai, ngoài ra còn cả các khớp cùng đòn và khớp ổ chảo – cánh tay (Bảng 2.1 và Hình. 2.1). Sau khi chui qua khuyết vai, dưới dây chằng vai ngang trên, dây thần kinh trên vai đi xuống dưới ra ngoài trong hố trên gai để đến bờ ngoài của gai vai. Sau đó dây này đi vòng qua khuyết gai vai – ổ chảo để xuống hố dưới gai, tại đây nó tách thành các nhánh tận vào cơ dưới gai.

Đông mạch trên vai phần lớn thường đi trên dây chằng này. Dây SN (có nguồn gốc từ rễ bụng của các dây thần kinh sống C4, C5, và C6 và thoát ra từ thân trên đám rối cánh tay) tạo ra sự chi phối 70% cảm giác khớp gai.

### Sinh Lý Bệnh và Biểu Hiện Lâm Sàng

Đau vai có thể có nguồn gốc từ nhiều cấu trúc (chóp xoay, khớp ổ chảo – cánh tay, etc.) do dây thần kinh trên vai chi phối (Bảng 2.2). Ngoài ra, bệnh lý thần kinh trên vai (SSN) có thể được xem như là một nguyên nhân gây đau vai và thấy ở những cá thể tham gia vào các hoạt động quá mức lặp lại nhiều lần. Cụ thể, đây là những

---

J. M. Shah  
SamWell Institute of Pain Management, Woodbridge, NJ, USA

Z. Pellis · D. A. Provenzano (✉)  
Pain Diagnostics and Interventional Care, Sewickley, PA, USA

© Springer Nature Switzerland AG 2020  
P. Peng et al. (eds.), *Ultrasound for Interventional Pain Management*,  
[https://doi.org/10.1007/978-3-030-18371-4\\_4](https://doi.org/10.1007/978-3-030-18371-4_4)